

Reporte de caso

Ozonoterapia como coadyuvante en el tratamiento de angina de Ludwig. Reporte de caso.

Ozone therapy as a coadjuvant in the treatment of Ludwig's angina. Case Report.

García, Walter Mea

Médico Especialista Anestesiólogo, Clínica Hospital ISSSTE, Tehuantepec, Oaxaca, México

Palabras clave

*solución salina
ozonizada,
ozono,
angina de Ludwig,
infiltración de ozono.*

Resumen

Objetivo: Potencializar los resultados del tratamiento base contra la angina de Ludwig con la finalidad de restablecer el estado de salud del paciente a corto plazo. Se trabajó con previo consentimiento informado del paciente, el cual, fue un caso identificado durante una consulta particular basada en una detallada valoración e interrogatorio, y que se le dio seguimiento desde su abordaje inicial hasta culminar con el tratamiento. Resultados: El paciente recibió tratamiento antibiótico alternado con ozonoterapia, tanto en solución salina ozonizada como en infiltración de ozono durante los primeros 5 días, en donde se observó un progreso inmediato, disminuyendo la inflamación, el dolor controlando la hipertermia. Conclusión: Se observó un avance significativo, dada la condición de paciente diabético, con mejoras en la sintomatología, apertura oral y deglución de alimentos, por ende, se favoreció su calidad de vida en actividades cotidianas...

Keywords

ozonated saline solution,
ozone,
Ludwig's angina,
ozone infiltration.

Abstract

The objective of this work was to enhance the results of the basic treatment against Ludwig's angina, in order to reestablish the health status of the patient in the short term.

The case was identified during a private consultation based on a detailed assessment and questioning, which was followed from the beginning to the end. The patient received antibiotic treatment and as an adjuvant ozone therapy, both in ozonated saline and ozone infiltration during the first 5 days, where immediate progress was observed, reducing inflammation, pain and hyperthermia.

As conclusion significant improvement of the symptoms was observed given the condition of a diabetic patient. Mouth opening and swallowing of food improved. Therefore, his quality of life ameliorated.

Sugerencia sobre cómo citar este artículo:

García, Walter Mea, (2021). Ozonoterapia como coadyuvante en el tratamiento de angina de Ludwig. Reporte de caso. *Ozone Therapy Global Journal* Vol. 11, nº 1, pp 41-52

Introducción

La ozonoterapia es la aplicación del ozono al organismo humano, a través de técnicas especiales y con fines terapéuticos. Sus inicios datan desde la 1ra. Guerra Mundial para desinfectar heridas. En los últimos 20 años se han descubierto otras importantes propiedades terapéuticas y aplicaciones del ozono, destacando su potente efecto oxigenante, revitalizante, antioxidante, inmunomodulador, regenerador de tejidos, estimulante sanguíneo, antiinflamatorio, analgésico y antimicrobiano (1). El ozono es un gas natural e inestable que posee diversas propiedades biológicas como lo son la regulación del metabolismo del oxígeno, la modulación del estrés biológico oxidativo, la modulación del sistema inmune y capacidad antimicrobiana de amplio espectro (1,2).

En los últimos años la ozonoterapia como método terapéutico efectivo ha obtenido un mayor desarrollo y difusión. Rusia y Cuba la tienen reconocida en su normativa; en 14 de las 17 Comunidades Autónomas españolas está regulada; y en Italia cuatro regiones han señalado los criterios para su práctica, además de dos decisiones judiciales favorables. La ozonoterapia se caracteriza por la simplicidad de su aplicación, alta efectividad, buena tolerancia, y con prácticamente ausencia de efectos colaterales (3).

A continuación, se anuncian sus mecanismos de acción:

1.- Actúa en la estimulación del metabolismo del oxígeno: a través del aumento en la tasa de glicosilación de los glóbulos rojos, esto estimula a la enzima 2.3- difosfoglicerato, lo cual conduce a un aumento en la cantidad de oxígeno de los tejidos, mejorando así la carboxilación oxidativa del piruvato, así mismo estimula la producción de ATP, disminuyendo el NADH y ayudando a la oxidación del citocromo C (4). Esto permite incrementar la producción de enzimas que actúan como eliminadores de radicales libres, así como también de elementos protectores de las paredes celulares tales como: glutatión peroxidasa, catalasa, superóxido dismutasa y prostaciclina (5).

2.- El ozono permite el aumento de la producción de interferón y un mayor rendimiento de TNF- α y de interleuquina 2 (IL-2) los cuales inician una cascada de reacciones inmunológicas que inciden directamente en la modulación de la respuesta inflamatoria (5).

3.- El ozono ayuda en la síntesis de sustancias biológicamente activas tales como interleucinas, leucotrienos y prostaglandinas, lo cual es beneficioso para reducir la inflamación y el dolor. El sitio de infección o inflamación tiene un pH ácido correspondiente a cargas positivas entre sus átomos, mientras que el Ozono posee un pH básico asociado a cargas negativas. Esta característica permite la interacción entre ambas moléculas favoreciendo la llegada de Ozono al área afectada que se encuentra cursando con un proceso inflamatorio (5).

Otro mecanismo de acción del ozono en las terapias infecciosas e inflamatorias es su acción antihipóxica. El ozono provoca el aumento de la presión de O₂ en los tejidos y mejora el transporte de oxígeno en la sangre, cambiando la activación del metabolismo celular de los procesos aeróbicos (glicólisis, Ciclo de Krebs, β -oxidación de ácidos grasos) y el uso de los recursos energéticos. En pacientes sometidos a tratamiento con este compuesto se aprecia una tendencia hacia la normalización en las concentraciones de glucosa y otros metabolitos sanguíneos (6). El objetivo de este estudio fue potencializar los resultados del tratamiento base contra la angina de Ludwig con la finalidad de restablecer el estado de salud del paciente a corto plazo.

Presentación del caso

Paciente masculino de 49 años de edad, de nivel socioeconómico bajo, con alcoholismo positivo desde hace 30 años con un consumo de 3 a 4 veces por mes hasta llegar a la embriaguez.

En el examen intrabucal se evidencia edentulismo parcial maxilomandibular, albañil de oficio., Antecedentes patológicos de diabetes mellitus de 2 años de evolución con mal control, la cual, ha sido tratada con metformina 500 mg dos veces al día, sin otro antecedente patológico.

Acudió a consulta privada porque presentaba aumento de volumen de la hemicara derecha de 5 días de evolución, el aumento de volumen fue progresivo sumándose el dolor, la fiebre, limitación para la apertura bucal, y dificultad para la deglución de alimentos (solo podía pasar líquidos claros), así mismo, el día de la consulta presentaba edema en cuello e hipertermia. Se había automedicado con paracetamol y Metamizol (Fig. 1).

En el examen físico se observa un severo aumento del volumen de la hemicara derecha con predominio de la región submentoniana y submandibular (imagen 1). Al mismo tiempo, se observó apertura bucal limitada por enfermedad periodontal crónica generalizada, halitosis, aumento del volumen del piso de la boca y espacio sublingual, fiebre de 40 °C checado con termómetro digital.

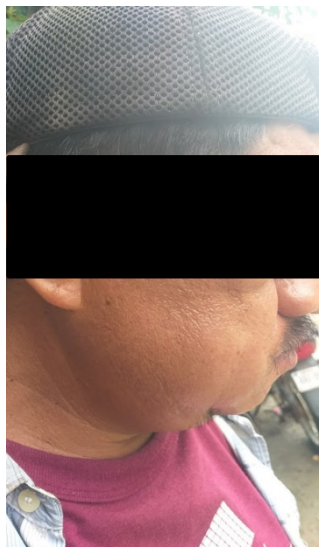


Imagen 1.- 21/feb/2020

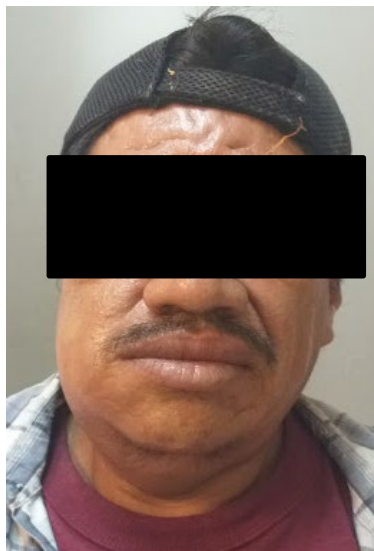

Imagen 2.- 21/feb/2020

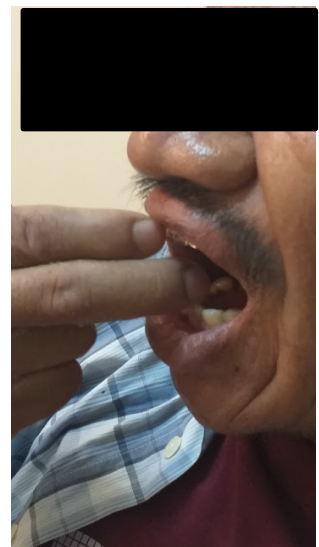


Imagen 3.- 21/feb/2020

Figura 1. Imágenes del paciente con angina de Ludwig a su ingreso.

Ante interrogatorio dirigido, refirió como antecedente dolor en una pieza dental con 2 meses de evolución (2º. Molar derecho inferior). Se diagnosticó como una angina de Ludwig y se decidió su envío al Hospital General; sin embargo, el paciente no aceptó su envío debido a que se encontraba solo en casa teniendo que atender a sus hijas menores. Se inició tratamiento con ceftazidima 1g c/12 horas y clindamicina 600 mg c/12 h, así como tratamiento sintomático con metamizol.

Se propuso tratamiento adyuvante con ozonoterapia que con previo consentimiento informado y firmado por el paciente, se inició con infiltraciones locales directas de ozono en la zona de inflamación con aguja calibre 30Gx 1 1/2" a una concentración 35 µg/NmL en un volumen de 15 mL, los cuales fueron administrados durante 5 días; así mismo, se inició con la administración de solución salina ozonizada (SSO3) intravenosa bajo el siguiente protocolo: 1er día a dosis de 5 µg/kg; 2º. día a dosis de 4 µg/kg; 3er día a dosis de 3 µg/kg; 4º. día a dosis de 2 µg/kg; 5º. día a dosis de 2 µg/kg

Método y Materiales

Se utilizó un generador de ozono para uso médico Oxyzonic System Ultra fabricado con acero inoxidable (316LVM) calidad quirúrgica, Viton® y cristal de cuarzo (EDE, Ciudad de México, México). Un dispositivo médico de cristal libre de ftalatos para la administración de la SSO₃, Solución Salina 0.9% marca PISA®.

El procedimiento consistió en saturar la solución con ozono por burbujeo durante 10 min y luego transfundir al paciente bajo burbujeo durante 20 min.

Cálculo de dosis:

1er. Día:

El cálculo de dosis consideró el 25% de disolución (0.25) de ozono en una solución salina de 200 mL y 5 µg/kg dosis. Peso del paciente 78 kg

5 x 78 kg = 390 µg dosis total

390 x 0.25 = 97,5 µg dilución ozono en la solución

97,5 µg x 78 kg = 7.6 µg/NmL concentración a marcar en el generador.

7.6 x 0.25 = 1.9 µg/NmL concentración que el paciente recibió.

2º. Día:

78 kg x 4 = 312 µg dosis total.

312 x 0.25 = 78 µg dilución de ozono en la salina.

78 µg x 78 Kg = 6.0 µg/NmL concentración a marcar en el generador.

6.0 µg/NmL x 0.25 = 1.5 µg/NmL dosis que el paciente recibió.

3er. Día:

3 µg/kg x 78 kg = 234 µg dosis total.

234 µg x 0.25 = 58.5 µg dilución de ozono en la salina.

58.5 µg x 78 kg = 4.5 µg/NmL concentración a marcar en el generador.

4.5 µg/NmL x 0.25 = 1.125 µg/NmL dosis que el paciente recibió.

4º Día:

2 µg/kg x 78 kg = 156 µg dosis total de ozono.

156 µg x 0.25 = 39 dilución de ozono en la salina.

39 x 78 kg = 3.0 µg/NmL concentración a marcar en el generador.

3.0 µg/NmL x 0.25 = 0.75 µg/NmL dosis que recibe el paciente.

5º Día:

Se mantuvieron los parámetros del cuarto día.

Evolución del caso:

FECHA	DESCRIPCIÓN	GLUCEMIA	TEMPERATURA
DÍA 1 19/02/2020	Aumento severo del volumen de la hemicara derecha con predominio de la región submentoniana y submandibular y apertura bucal limitada, halitosis, aumento del volumen del piso de la boca y espacio sublingual.	186 mg/dL	40 °C
DÍA 2 20/02/2020	Se continúa con una inflamación significativa de la hemicara derecha, disminuyó el dolor y la temperatura corporal.	175 mg/dL	37.5 °C
DÍA 3 21/02/2020	Se logró bajar el nivel de dolor, se aprecian cambios mínimos en la inflamación y existe una mejora en la halitosis.	154 mg/dL	36.5 °C
DIA 4 22/02/2020	Disminuyó el dolor y la inflamación en el área afectada. Por la noche no presentó fiebre, mayor capacidad para deglutir líquidos.	146 mg/dL.	36.1 °C
DÍA 5 23/02/2020	Paciente afebril, con presencia mínima de dolor. Inflamación disminuida considerablemente, se consiguió apertura bucal de aproximadamente 3 cm, por lo que, pudo ingerir sopa.	136mg/dL	36.3 °C
DÍA 6 24/02/2020	Se logró eliminar el dolor, pudiendo el paciente ingerir alimentos sólidos blandos, dada una mejor apertura de la cavidad bucal y la ausencia de dolor favoreció la masticación.	134mg/dL	36 °C
DIA 7 25/02/2020	El paciente ya podía realizar la apertura de la cavidad bucal sin limitaciones e ingerir alimentos con mínima dificultad. También, se observó una disminución significativa en su glucosa.	129 mg/dL	36.2 °C

Figura 2. Gráfica comparativa de la evolución del paciente con angina de Ludwig.

La evolución fotográfica a continuación:

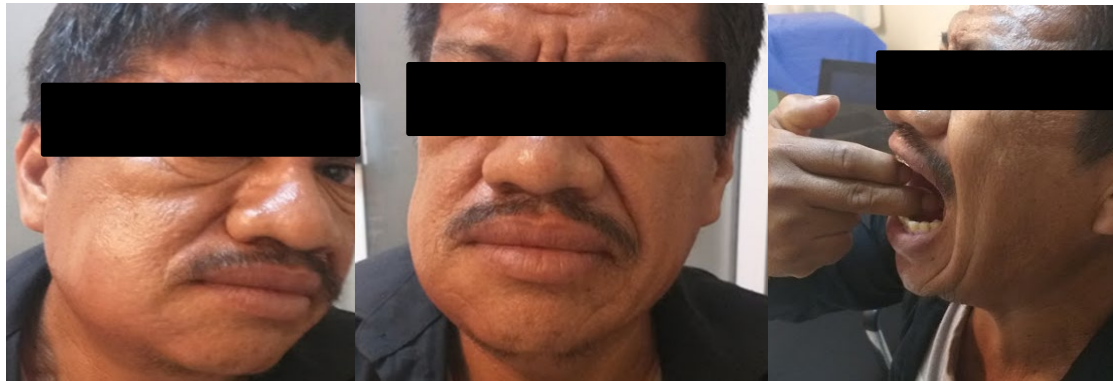

Imagen 4.- 22/feb/2020

Imagen 5.- 22/feb/2020

Imagen 6.- 22/feb/2020

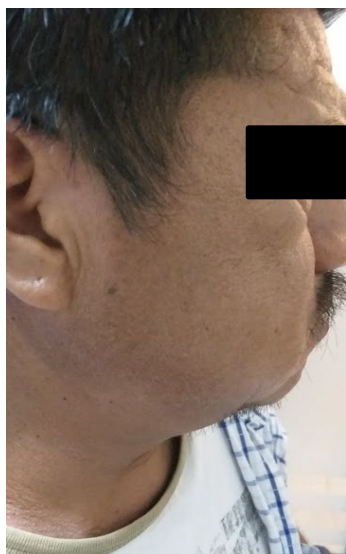

Imagen 6.- 23/feb/2020

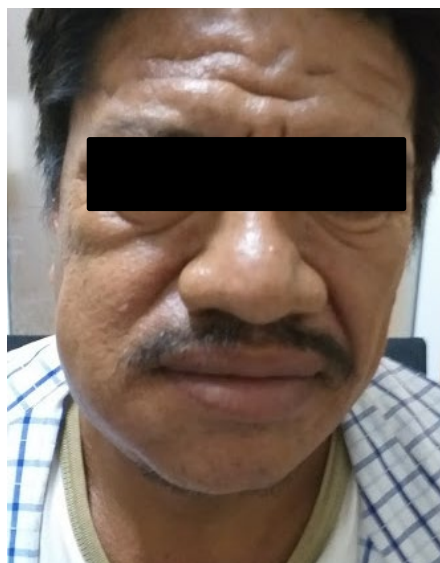

Imagen 6.- 23/feb/2020

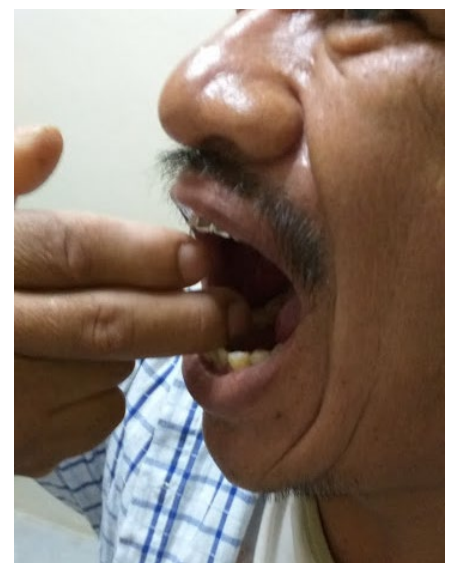


Imagen 9.- 23/feb/2020

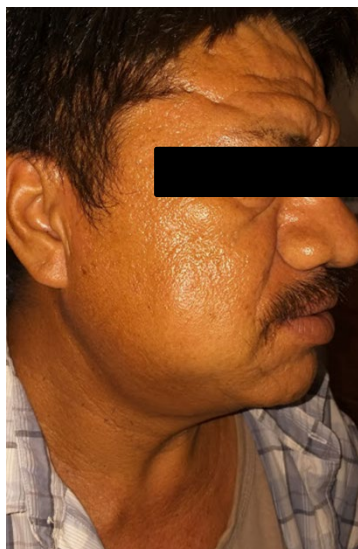

Imagen 10.- 24/feb/2020

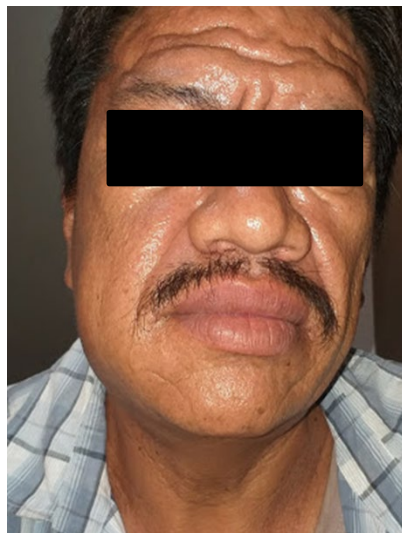

Imagen 11.- 24/feb/2020

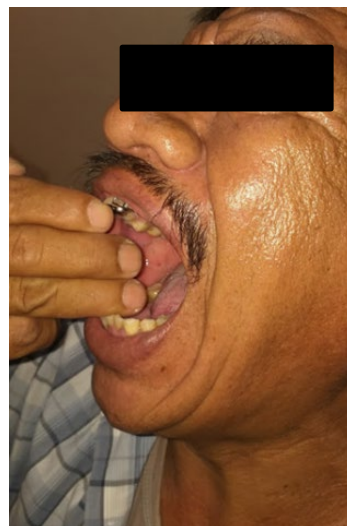


Imagen 12.- 24/feb/2020

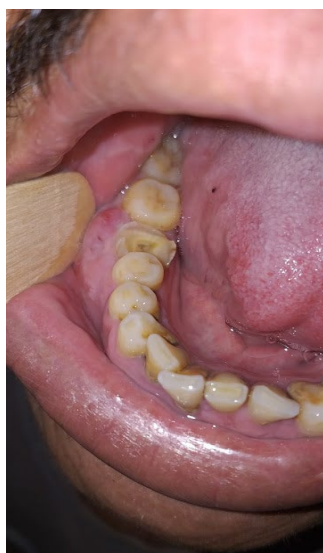

Imagen 13.- 25/feb/2020

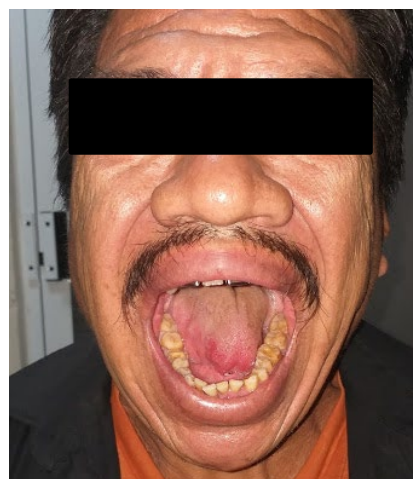

Imagen 14.- 25/feb/2020

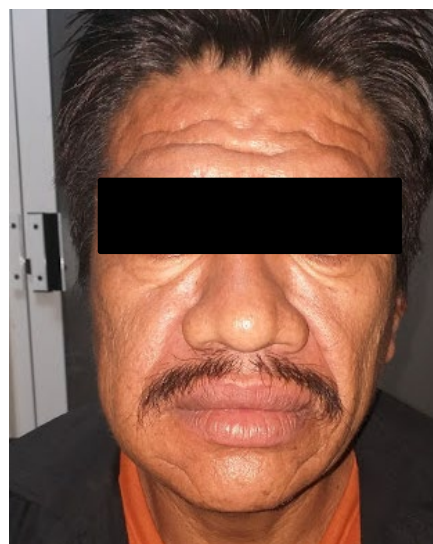


Imagen 15.- 25/feb/2020

Figura 3. Imágenes evolutivas del paciente del segundo al quinto día de tratamiento.

Laboratorios:	Resultados: 19/02/2021	Resultados: 25/02/2021
Hemoglobina	14.2 g/dL	13.8 g/dL
Leucocitos	24 200 x10 ⁹ /L	8 600 x10 ⁹ /L
Granulocitos	89 %	69 %
Plaquetas	140 000 x10 ⁹ /L	210 000 x10 ⁹ /L
Glucosa Sérica	186 mg/dL	129 mg/dl

Figura 4. Gráfica comparativa de los resultados de laboratorios al ingreso del paciente con angina de Ludwig y cinco días después.

El paciente evolutivamente no presentó ninguna complicación, y mantuvo una evolución favorable, por lo que se dio alta trascurrido siete días.

Discusión

La angina de Ludwig es una enfermedad de causa infecciosa que afecta fundamentalmente al suelo de la boca. Se produce esencialmente por abscesos de segundo y tercer molar; tiene un comienzo insidioso, por lo que se debe pensar en ella, ya que de retrasarse el diagnóstico puede tener consecuencias fatales. Las complicaciones más graves son la obstrucción de la vía aérea superior, edema de la glotis y mediastinitis descendente. Su tratamiento se basa en tres pilares esenciales, dados por medidas generales, tratamiento antibiótico y quirúrgico.

El diagnóstico de esta entidad es eminentemente clínico y, por lo tanto, el médico debe estar alerta, ya que el diagnóstico temprano y el tratamiento oportuno resultan de vital importancia para asegurar la vida del paciente. Las infecciones de tejido blando de origen ontogénico tienden a diseminarse a lo largo de los planos de menor resistencia, desde la estructura de sostén del diente afectado hasta distintos espacios virtuales de la vecindad, pudiendo, incluso, perforar el hueso y extenderse a espacios aponeuróticos profundos.

En el presente caso la ozonoterapia ha mostrado ser una terapia adyuvante a los antibióticos con una mejoría rápida para el paciente, disminuyendo el riesgo de complicaciones y sin llegar a la hospitalización y el drenaje quirúrgico.

Aunque no fue el propósito de este caso clínico la comparación con otro caso similar es necesaria. Es importante señalar que en un hospital comunitario se tuvo un caso clínico, pero por cuestiones administrativas del hospital no se pudo iniciar la terapia con ozono ni recabar información para compararlo con el presenta caso; sin embargo, se puede comentar que ese paciente estuvo hospitalizado 27 días llegando a la gravedad con intervenciones quirúrgicas.

En un estudio de caso reportado por la Dra. Adriana Schwartz en 2019 “Ozonoterapia en el tratamiento del pie diabético neuroinfeccioso”, nos demuestra el control infeccioso óseo con ozonización directa al hueso y bolsa en combinación de ozonoterapia sistémica lo que permitió la eliminación y erradicación del agente infeccioso implicado en el caso, con cultivo negativo, finalizando el cierre limpio de la úlcera y sin complicaciones metabólicas de la paciente. Este estudio refuerza el uso de la ozonoterapia para el control de infecciones graves en tejidos blandos y óseos con una disminución de la morbimortalidad (7).

Conclusiones

La actividad germicida de amplio espectro es una de las propiedades de la ozonoterapia. El ozono es considerado como el mayor germicida existente en la naturaleza demostrado al ponerse directamente en contacto con virus y bacterias en tratamientos locales de heridas y como agente antiséptico porque tiene una acción oxidante directa sobre los microorganismos e interactúa con compuestos orgánicos insaturados durante la ozonólisis, lo que favorece su acción antimicrobiana (8).

En el presente caso descrito se demostró que el ozono es un coadyuvante en la terapia, observando rápida disminución de la inflamación y del dolor, lo que facilitó el acortamiento de los tiempos en su recuperación., disminuyendo el riesgo de complicaciones y sin llegar a la hospitalización y el drenaje quirúrgico.

Son necesarios más estudios a doble ciego y continuar con el uso de la ozonoterapia en las infecciones graves de tejidos blandos para reforzar la evidencia de la terapia y hacer recomendaciones firmes para la práctica de esta técnica.

Referencias Bibliográficas

1. Paneque, M. R. Pérez, A., Pérez, B. R. & Rodríguez, G., (2021) Ozonoterapia en estomatología. MEDISAN. ;13(4): [fecha de Consulta 8 de Mayo de 2021]. Disponible en: <https://www.redalyc.org/articulo.oa?id=368448454010>
2. Díaz, L. J., Macías, A. C., & Menéndez, C. S. (2012). Efecto modulador de la ozonoterapia sobre la actividad del sistema inmune. Revista Cubana de Hematología, Inmunología y Hemoterapia, 29(2). Recuperado de <http://www.revhematologia.sld.cu/index.php/hih/article/view/27/47>
3. Schwartz, A; Martínez-Sánchez, G. (2012). La Ozonoterapia y su fundamentación científica. Revista Española de Ozonoterapia. Vol. 2, nº 1, pp. 163-198.
4. Sansriti T, Alok A, Shashnk K, Aarthi A I, Suyog J. Dental applications of ozone therapy: A review of literature. Saudi J Dent Res. 2017 Jan-Jul; 8(1- 2):105-111.
5. Naik SV, Rajeshwari K, Kohli S, Zohabhasan S, Bhatia S. Ozone a Biological Therapy in Dentistry - Reality or Myth?. Open Dent J. 2016 Jan;10:196- 206
6. Álvarez, D.H., Arpajón, P.Y., Concepción, D., C.J., Galvéz, V.J., Hernández, & Jay, C.V. Beneficios de la intervención con ozonoterapia en pacientes con pie diabético neuroinfeccioso. Rev Cubana Angiol Cir Vasc. 2014 Jun;15(1):12-21.
7. Schwartz, Adriana et al. (2019). Ozonoterapia en el tratamiento del pie diabético neuroinfeccioso. Reporte de caso. Ozone Therapy Global Journal Vol. 9, nº 1, pp 125-133
8. Díaz, J., Macías, C., & Menéndez, Silvia. (2013). Efecto modulador de la ozonoterapia sobre la actividad del sistema inmune. Revista Cubana de Hematología, Inmunología y Hemoterapia, 29(2), 143-153. Recuperado en 09 de mayo de 2021, de http://scielo.sld.cu/scielo.php?script=sci_arttext&pid=S0864-02892013000200005&lng=es&tlng=es